

# Manuelle Narbentherapie nach Boeger®

## D. Boeger

### Einführung

Im Laufe meiner über 10-jährigen Berufserfahrung wurde ich immer wieder auf die störenden Einflüsse von Narben und deren Verklebungen in Bezug auf Beweglichkeit und Funktionen des Körpers aufmerksam. Ich stellte mir die Frage, warum die Patienten häufig bereits kurze Zeit nach einer anscheinend erfolgreichen physiotherapeutischen Behandlung wieder in ihre alten Schonhaltungen zurück fielen. Ein Ziel in der Physiotherapie ist die Aufrichtung und maximale Beweglichkeit des Menschen. Ich stellte immer wieder fest, dass Narben und Verklebungen dies verhindern und den Patienten in eine Schonhaltung zwingen. Diese Schonhaltungen ihrerseits können für den verfrühten Verschleiß gesunder Strukturen verantwortlich sein. Um eine physiologische Haltung zu ermöglichen, müssen also die bewussten und unbewussten Schonhaltungen aufgelöst werden, indem man die Narben von ihren Verklebungen befreit.

Aus dieser Erkenntnis heraus entwickelte ich eine Technik, mit der im Rahmen der Physiotherapie Narben sowohl diagnostiziert als auch therapeutisch gelöst werden können. Die maximale physiologische Beweglichkeit der einzelnen Gelenke und die

daraus resultierenden Bewegungsabläufe in den Funktionsketten spielen hierbei eine wichtige Rolle. Die strukturelle Beschaffenheit des Bindegewebes in seiner physiologischen und pathophysiologisch veränderten Form sind Arbeitsgrundlage für die Manuelle Narbentherapie. Der Schmerz ist hierbei wichtigster und zuverlässigster Therapiepartner. Nachdem die Narben und Verklebungen gelöst worden sind, können alle physiotherapeutischen Techniken effektiver angewendet werden. Das Therapieziel wird schneller erreicht, unabhängig davon, ob die Patienten aus dem inneren, dem neurologischen, dem orthopädischen oder dem chirurgischen Fachbereich kommen.

### Maßanzug Haut

Stellen Sie sich vor, Sie tragen einen Maßanzug. Nun bekommt dieses Kleidungsstück einen Riss. Um diesen Riss zu flicken, müssen Sie den Stoff an der beschädigten Stelle zusammenraffen und festnähen. Wie sitzt der Anzug nach dieser Ausbesserung? Sie bemerken mehrere Faltenzüge im vorher perfekt passenden Stoff. Auch spüren Sie bei bestimmten Bewegungen ein deutliches Spannen des Gewebes, was Sie bei der Ausführung ihrer Tätigkeiten behindert. Dieser Maßanzug ist Ihre Haut. Nach einer Verletzung ändert sich deren Spannung. Wie bei dem genannten Beispiel ist es nicht der Riss, bzw. die Narbe, die uns Probleme macht, sondern deren Auswirkung auf das gesamte Bewegungssystem. Wir erleben häufig die Narben selbst als beschwerdefrei, da wir die

Narben unbewusst schonen und auf andere Bereiche ausweichen. Diese von der Narbe erzwungene Schonhaltung hat zwangsläufig die Überlastung zahlreicher anderer Körperregionen zur Folge.

### Fallbeispiel

Ein Patient kam mit der ärztlichen Diagnose „rezidivierendes PHS“ (Periarthritis humeroscapularis = PHS) rechts in meine Praxis. Er klagte über wiederkehrende Schmerzen in der rechten Schulter mit Rotationseinschränkungen der HWS nach links.

### Anamnese

Eine Befragung des Patienten ergab, dass er im Alter von 12 Jahren beim Fußballspielen ein Supinationstrauma am linken Fuß hatte. Die daraus resultierende Schwellung des Fusses wurde mit Hausmitteln zum Abklingen gebracht. Nach mehrtägigem Humpeln war der Fuß, nachdem die Schwellung abgeklungen war, wieder voll belastbar. Ein Arzt wurde nicht konsultiert. Seit dieser Zeit hatte der Patient immer wieder Probleme mit diesem Fuß. Vor allem das Laufen auf unebenem, steinigem Untergrund verursachte ihm Beschwerden, da der Fuß sich dem wechselnden Untergrund nicht adäquat anpassen konnte.

### Die optische Untersuchung

Im Stand deutliche Protraktion der rechten Schulter mit entsprechender innenrotatorischer und pronatorischer Komponente des rechten Ober- und Unterarms. Die Wirbelsäule war leicht nach links rotiert (Abb. 1).

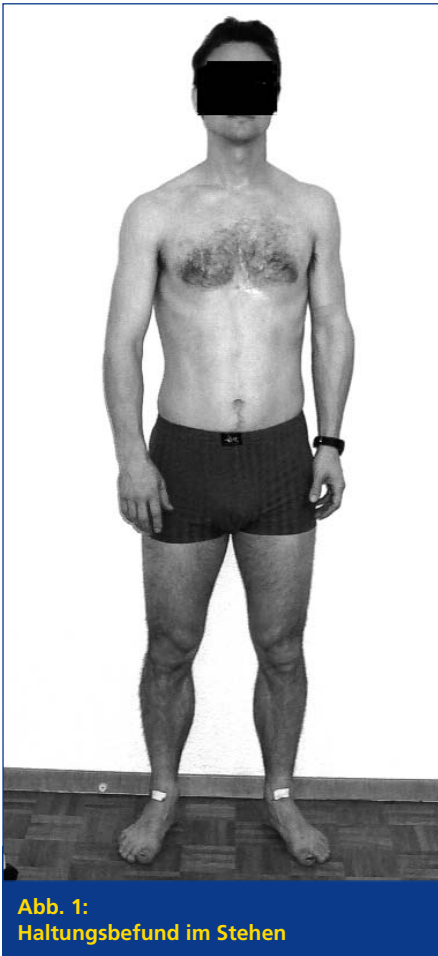


Abb. 1:  
Haltungsbefund im Stehen

In Rückenlage zeigte sich die Fehlstellung der rechten Schulter aus der kranialen Perspektive ebenfalls ausgeprägt (Abb. 2). Die Grundspannung des rechten Trapezius war hoch. Das linke Knie zeigte ein Extensionsdefizit von 10°. Der linke Fuß befand sich 50° in Plantarflexion, mit leichter Inversion.

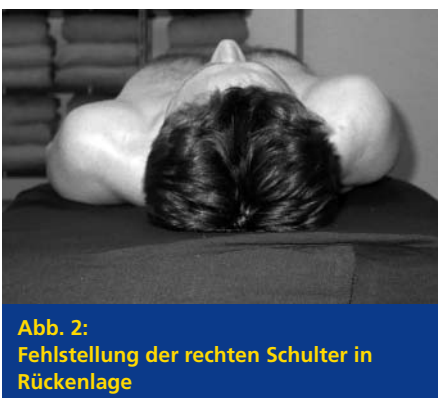

Abb. 2:  
Fehlstellung der rechten Schulter in Rückenlage

Der Patient gab gelegentliche nächtliche Wadenkrämpfe links an.

Das rechte Knie und der rechte Fuß waren optisch unauffällig (Abb. 3).

### Ganganalyse

Die Ganganalyse ergab ein hörbar lautes Auftreten des rechten Fußes mit einer verstärkten Rotation des Beckens über die linke Hüfte. Weiterlaufend war bei dem Schritt über das linke Standbein eine Rotationsbewegung des Oberkörpers nach links mit verstärkter Protraktion des rechten Schultergürtels zu beobachten.

### Drei Basisbewegungen

Um die Ursachen der offensichtlichen Fehllage zu lokalisieren, teste ich den Patienten mit den drei Basisbewegungen. Diese drei Bewegungen habe ich als Grundlage für meine Tests ausgewählt. Ohne die endgradige Ausführbarkeit der Basisbewegungen ist nach meinen Erfahrungen die aktive ökonomische Haltung nicht möglich. Die maximale passive Beweglichkeit ist die Grundlage für die aktive Haltung. Beim Bücken muss die Wirbelsäule leicht lordosiert sein. Die Statik des Rückens ist nur über die Dynamik der Hüftgelenke realisierbar. Mit der maximalen Abduktion der Oberschenkel kann das Becken flektiert werden. Über die endgradige Flexion der Hüftgelenke beugt sich der Rumpf dann aufgerichtet nach vorne-unten. Die maximal mögliche Ausführung dieser drei Basisbewegungen ist keine besondere Beweglichkeit, sondern notwendig für rückengerechte Alltagsbewegungen.

### Test 1

Patient in Rückenlage, beide Arme werden in die Anteversion gebracht. Der Patient gibt Schmerzen in der rechten Schulter ab einem Winkel von

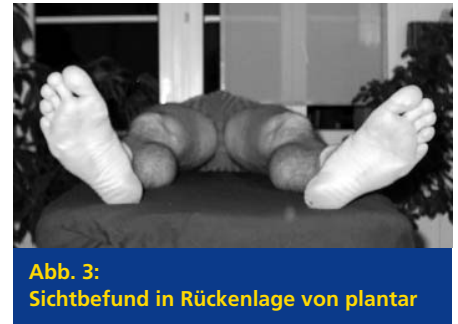

Abb. 3:  
Sichtbefund in Rückenlage von plantar

130° an. Bei 150° ist die aktuelle Bewegungsgrenze der rechten Schulter erreicht. Die linke Schulterbewegung ist mit 180° endgradig und bis auf ein gewisses Spannungsgefühl schmerzfrei. Die weiterlaufende Bewegung der Armstreckung in die LWS, leichte passive Lordosierung, ist nicht ausreichend ausgeprägt (Abb. 4).

### Test 2

Patient in Rückenlage, beide Knie um 80° angewinkelt, die Füße stehen plan auf, der Patient lässt die Beine in die Abduktion sinken. Das linke Hüftgelenk zeigt eine Abduktion von 50°, die rechte Hüfte geht bis auf 65°. Links ist der Dehnimpuls deutlich schmerzhafter als rechts (Abb. 5).

### Test 3

Maximale passive Flexion der Hüfte. Patient zieht das linke Bein Richtung Brust. Bei 100° Flexion treten starke

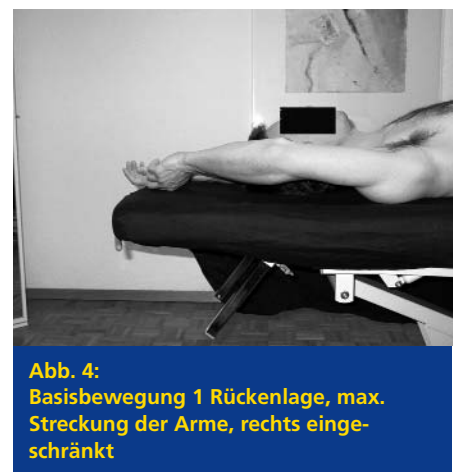
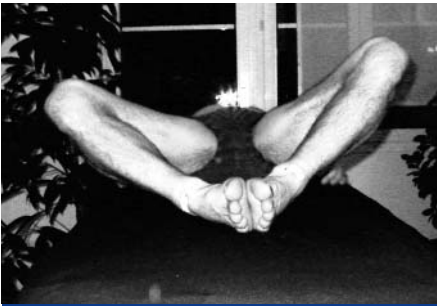
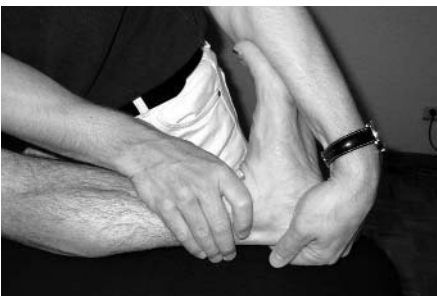Abb. 4:  
Basisbewegung 1 Rückenlage, max. Streckung der Arme, rechts eingeschränkt



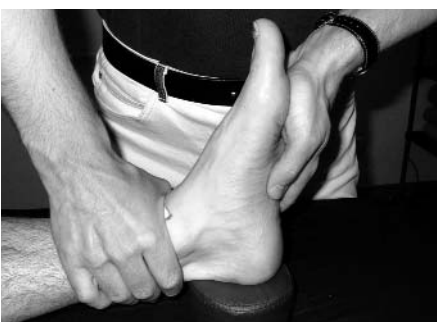**Abb. 5:**  
Basisbewegung 2 Rückenlage, max. Abduktion, links eingeschränkter als rechts



**Abb. 6:**  
Basisbewegung 3 Rückenlage, max. Hüftflexion, unilateral links eingeschränkter als rechts



**Abb. 7:**  
Passiver Beweglichkeitstest, Extension linker Fuß



**Abb. 8:**  
Translationstest, OSG links

Schmerzen in der linken Leistenengegend auf (Abb. 6). Die rechte Hüfte ist bis maximal 150° beugbar und schmerzfrei.

### Schonhaltung

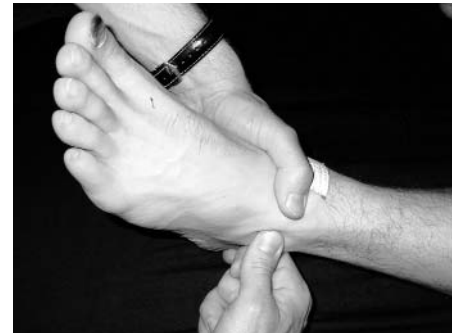Der Patient ist im optischen Befund deutlich in einer Schonhaltung fixiert, welche eine schmerzhafte Überbelastung der rechten Schulter zur Folge hat. Der Beweglichkeitstest zeigt ein deutliches Bewegungsdefizit der linken Hüfte und der rechten Schulter. Die Ursache der unbewussten Schonhaltung lässt sich durch eine manuelle Untersuchung von kaudal nach kranial schnell eingrenzen.

Ein passiver Beweglichkeitstest des linken oberen Sprunggelenks ergibt eine deutlich erhöhte Spannung der linken oberen Wade mit einem Extensionsdefizit von 10 Grad. Das Endgefühl ist fest bis hart (Abb. 7). Die Extensionsbewegung der rechten Wade liegt endgradig bei 20-30 Grad, das Endgefühl ist federnd.

### Der Translationstest überprüft die artikulare Spannung

Die in der Manualtherapie üblichen Tests und Arbeitsmethoden lassen sich unter dem Gesichtspunkt der manuellen Narbenbehandlung als diagnostisches und als Überprüfungsverfahren anwenden. Die Translationsbewegung im linken oberen Sprunggelenk (Abb. 8) ist schmerzhaft und im Seitenvergleich deutlich fester als rechts. Die Translationsbewegung im distalen Tibiofibulargelenk ist links deutlich eingeschränkt und schmerzhaft (Abb. 9). Das rechte Tibiofibulargelenk ist ohne Befund.

Wie sich bei den Beweglichkeitstests gezeigt hat, war die dorsale Extension des linken oberen Sprunggelenks um

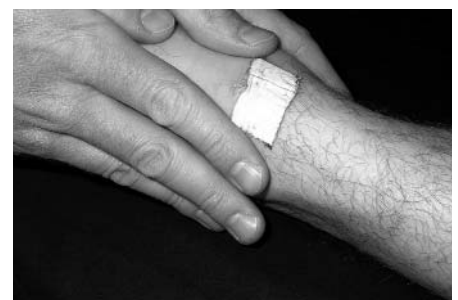

**Abb. 9:**  
Translationstest distales Tibiofibulargelenk links

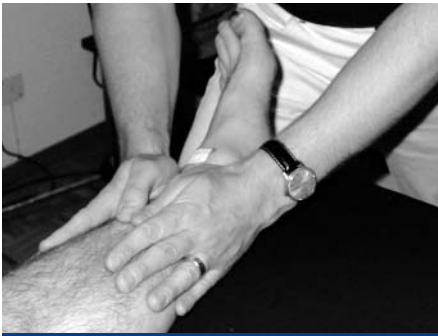10° eingeschränkt. Die Flexorenkette, beginnend im linken Wadenmuskel, weiterlaufend über die Adduktoren und Hüftflexoren des linken Beins und sich diagonal über die schräge Bauchmuskulatur zum rechten Brustmuskel fortsetzend, verkürzt sich. Die Extensorenkette muss dabei in gedehnter Ausgangslage fallverhindernd arbeiten.

### Hautfalten- und Verschieblichkeitstest

Der Verschieblichkeits- und Hautfaltentest liefert Informationen über die Oberflächenspannung des Gewebes. Erhöhte Gewebsspannung der Oberfläche hat Konsequenzen auf tiefere Regionen und umgekehrt. Der Hautverschieblichkeitstest auf dem linken Fußrücken (Abb. 10) und dem distalen Unterschenkel (Abb. 11) ergab ein deutlich festes Endgefühl, wobei die



**Abb. 10:**  
Hautverschieblichkeitstest linker Fußrücken

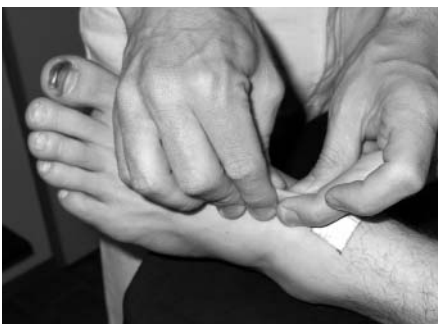

**Abb. 11:**  
Hautverschieblichkeitstest distaler Unterschenkel links

Haut lateral am linken oberen Sprunggelenk eine höhere Spannung als medial aufzeigte. Der Hautfaltentest am linken Fußrücken (Abb. 12) ergab eine markant höhere Spannung als am rechten Fuß und war entsprechend schmerzhaft. Ebenso reagierte der Hautfaltentest am linken Unterschenkel (Abb. 13). Der rechte Oberschenkel und Fußrücken waren ohne Befund.

### Manuelle Narbentherapie am linken Fuß

Die Angaben des Patienten in der Anamnese wurden durch das Ergebnis des Hautverschieblichkeits- und Hautfaltentests und den Translationsbefund des linken oberen Sprunggelenks bestätigt. Ebenso waren die Basisbewegungen II und III der linken Hüfte nicht endgradig möglich. Die entzündungsbedingten Verklebun-



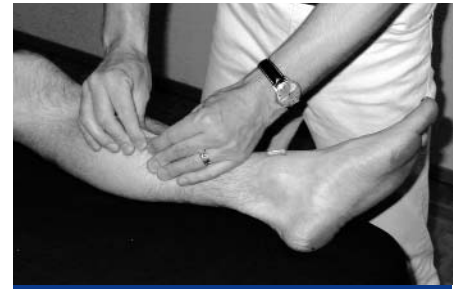**Abb. 12:**  
Hautfaltentest am linken Fußrücken

gen des linken Sprunggelenks blockierten die dorsale Extension, was eine erhöhte Spannung des linken Gastroknemius zur Folge hatte, die sich in nächtlichen Wadenkrämpfen äußerten. Mit der Frontaltechnik der Manuellen Narbentherapie löste ich die vielschichtigen Verklebungen im Kapsel-Hautgewebe.

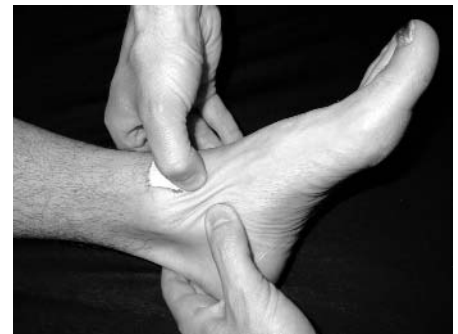### Techniken

Narben sind mechanische Probleme und können nur mechanisch gelöst werden. Die Frontaltechnik ist in der Manuellen Narbentherapie die Technik, mit der die flächigen Verklebungen gelöst werden. Sie kann für alle Arten von entzündungsbedingten Gewebsverklebungen und Vernarbungen eingesetzt werden. Die Manuelle Narbentherapie ist eine Lifttechnik, mit der das Gewebe angehoben und durch konstanten Druck gelöst wird.

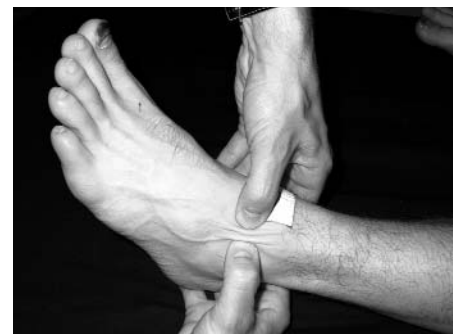Am linken oberen Sprunggelenk des Patienten begann ich mit einem von medial ansetzenden Griff im Hautareal zwischen der Sehne des M. tibialis anterior und dem Malleolus medialis unterhalb vom Retinaculum musculorum extensorum inferior. Wie auf Abbildung 14 zu sehen, setze ich beide Daumen ca. 2-3 cm medial am distalen Tibiaende an. Dann gebe ich steigenden Druck nach inferior medial. Durch den symmetrischen Druck kommt es zu einer Hautfaltenbildung mit mittigen Einziehungen. Ich spürte beim Patienten, wie erwartet, einen festen Gewebswiderstand. Der Patient beschrieb den Druck als hellen, stechenden, tief in das Gelenk einstrahlenden Schmerz. Dieser Schmerz signalisiert jeweils entzündungsbedingte Verklebungen von Kapselgewebe. Nach ca. 15 Sekunden spürte ich eine sich deutlich reduzierende



**Abb. 13:**  
Hautfaltentest am linken Unterschenkel



**Abb. 14:**  
Frontaltechnik, Kapsel OSG, linker Fuß, medial



**Abb. 15:**  
Frontaltechnik, Kapsel OSG, linker Fuß, lateral

Spannung, was mir der Patient als merklich nachlassenden Schmerz bestätigte. Ich löste in 4-5 Sitzungen die Verklebungen um das linke obere Sprunggelenk.

Ebenso ließen sich die lateralen Verklebungen mit der Frontaltechnik lösen (Abb. 15). Nach dem die flächige Spannung um das obere Sprunggelenk links mit der Frontaltechnik gelöst war, konnte ich mit den entspre-

chenden Grifftechniken der Manuellen Narbentherapie die punktuellen Restverklebungen lösen.

### Ergebnis

Nach der ersten Behandlung testete ich erneut die lokale Beweglichkeit, Translation, Hautverschieblichkeit und Hautfaltentest und die weiterlaufende Verbesserung der Bewegung mit den drei Basisbewegungen. Die Spannung in der linken Wade hat sich spürbar reduziert. Sowohl die Dorsalextension im Fuß, als auch die Abduktion und Flexion in der Hüfte haben nach der ersten Behandlung an Beweglichkeit deutlich zugenommen (Abb. 16, 17). Das Endgefühl der Maximalbewegung ist elastischer und der Patient verspürt deutlich weniger Schmerzen. Durch das Lösen der bindegewebeigenen Verklebungen um das obere Sprunggelenk links hat sich der Tonus der linken Wade reduziert.




Abb. 16:  
Basisbewegung 2 Rückenlage, verbesserte Abduktion links



Abb. 17:  
Basisbewegung 3 Rückenlage, max. Hüftflexion, unilateral, verbesserte Flexion, li.

Die Muskelfunktionskette der Beuger entspannt sich und die Abduktion der rechten Schulter mit Lordosierung der LWS ist möglich (Abb. 18).

Nach der ersten Therapie gab der Patient eine deutliche Schmerzreduktion der rechten Schulter an. Mit vier Mal 30 Minuten Manueller Narbentherapie am linken Fuß war das Gelenk mit den Bewegungsausschlägen des rechten Fußes vergleichbar. In den folgenden Therapiesitzungen folgte die Sensibilisierung des Patienten im Sinne einer Haltungsschulung mit Dehnen der Muskelketten. Da die Schonhaltung des linken Fußes nicht mehr aufrecht erhalten werden musste, war dem Patienten die ökonomische Haltung ohne Anstrengung möglich. Das Lösen von gelenknahen Verklebungen ermöglicht erst die Dehnbarkeit der mit dem betreffenden Gelenk korrespondierenden Muskelzüge.

### Schmerz

Die Manuelle Narbentherapie ist eine gute Ergänzung zur Manualtherapie im Sinne einer Bindegewebs- und Weichteilmobilisation. Der Schmerz ist wichtigster und zuverlässigster Therapiepartner. Ihn gilt es zu verstehen, seine Botschaft zu entschlüsseln und mit ihm gemeinsam die Ursache zu finden. Schmerzen sind kein Problem, sondern ein Warnsignal, vergleichbar einer Fehlermeldung in die Zentrale. Im Alltag reagieren wir entsprechend. So verstehen wir die Tankleuchte im Auto nicht als Problem, sondern als einen Hinweis. Der erste Schritt ist also das Verstehen des Schmerzes. Ist der Schmerz an ein konkretes Ereignis, beispielsweise äußere Gewalteinwirkung geknüpft, liegt die Ursache auf der Hand. Bei schmerzhaften Signalen, welche aber nicht an einem konkreten Ereignis festzumachen sind,

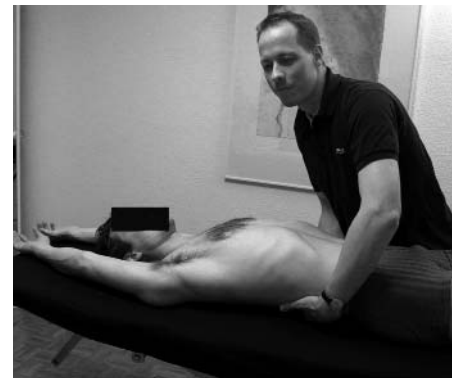

Abb. 18:  
Basisbewegung 1 Rückenlage, max. Streckung der Arme, verbesserte Streckung und Lordosierung

sondern sich langsam aufbauen oder in keinem Verhältnis zum äußeren Reiz zu stehen scheinen, ist die Diagnose oft nicht einfach. Hier muss man das Bewegungssystem auf seine normale Funktionstüchtigkeit untersuchen. So können Schmerzen im linken Bein Folge einer Überlastung, d.h. Schonhaltung des rechten Beins sein. Verklebungs- und verletzungsbedingte Einschränkungen zwingen den Menschen in Schonhaltungen, die eine Überlastung gesunden Gewebes zur Folge haben. In einem solchen Fall muss das betroffene rechte Bein therapiert werden und nicht das schmerzhafte linke. Aus der Schmerzphysiologie ist die hemmende Wirkung der „Gate Control“ Theorie bekannt (Melzack, 1978). Diese besagt, dass die Schmerzafferenz jeweils auf segmentaler Ebene und in der Stammhirnregion eine Barriere überspringen muss, bevor sie auf dem Kortex als bewusster Schmerz wahrgenommen werden kann. Der Körper wird in der ersten Schmerzphase versuchen, durch eine Belastungsverlagerung den Schmerzimpuls zu minimieren.

### Sprache des Schmerzes

Schmerz hat viele Sprachen. Er äußert sich mal dumpf und diffus, dann spitz

und hell. Er ist begrenzt schneidend scharf oder flächig ausstrahlend. Der Schmerz kann uns in die Beugung oder in die Streckung zwingen. Er kann heiß und pulsierend oder kalt und taub erscheinen. Die Sprache des Schmerzes will verstanden werden. Sie kann uns wertvolle Hinweise geben auf das, was im Körper in Ungleichgewicht geraten ist. Schmerzen sind zwar ein subjektives Erlebnis, lassen sich aber durch vergleichende Bilder in eine gewisse allgemein gültige Sprache fassen. Ausmaß, Art und Weiterleitung von Schmerzen können sehr verschieden sein. Ebenso sind Schmerzen von früheren Erfahrungen und unserer Erinnerung an diese Erfahrungen geprägt. So spielt auch der Kulturkreis, aus dem der betroffene Mensch stammt, eine gewisse Rolle, wie Schmerz erlebt und verarbeitet wird.

### Therapeutischer Schmerz

Während der Manuellen Narbentherapie spüren die Patienten so lange einen spitzen, hellen Schmerz, bis sich die Verklebungen der Gewebsschichten gelöst haben. Dieser Schmerz wird häufig als „Wohlschmerz“ beschrieben, was mit dem befreienden Gefühl zu erklären ist, welches die Patienten mit dem Lösen der Verklebungen erfahren. Anhand der erhöhten Gewebsspannung bei verklebtem Gewebe lässt sich palpatorisch der bewegungseinschränkende Faktor der betroffenen Region feststellen. Der bei der manuellen Narbentherapie entstehende Schmerz ist nach einem Jahr genauso intensiv wie nach 40 Jahren.

### Vorbereitung auf den zu erwartenden Schmerz

Wenn man in der Manuelle Narbentherapie einen Dehnimpuls auf das verklebte Gewebe setzt, löst man zu-

nächst eine deutliche Schmerzaffferenz aus. Es ist daher ratsam, den Patienten durch ein Gespräch auf den Schmerz vorzubereiten und ihn aufzufordern, die nachlassende Schmerzintensität zu spüren. Bewusster Einsatz tief entspannender Atmung senkt über den Parasympathikus den Tonus im gesamten Körper sehr schnell. Die Entspannung des Patienten in den Schmerz hinein vermindert wiederum die Schmerzintensität erheblich. Da der Schmerz ein wichtiges Behandlungsbarometer ist, ist eine Reduzierung des Schmerzempfindens durch Medikamente oder Kälte nicht ratsam. Wenn man mit dem Schmerz arbeitet, ist eine Schädigung von gesundem Gewebe in der Therapie nicht möglich.

### Fazit

Rückblickend kann ich sagen, dass die Manuelle Narbentherapie sich in meiner Praxis sowohl an den Extremitäten, als auch im viszeralen Bereich sehr gut bewährt hat. Die Vernarbungen und Verklebungen von Gewebe, die mit ihr gelöst wurden, blieben dauerhaft frei und gelöst. Dadurch waren alle anderen von mir angewendeten physiotherapeutischen Techniken effektiver. Wie im Fallbeispiel deutlich wurde, sind Schmerzpunkt und die zu behandelnde Ursache häufig nicht identisch. Die Ursache zu diagnostizieren ist in der Manuellen Narbentherapie entscheidend wichtig. Ist sie gefunden und gelöst, kann sich der Körper reorganisieren.

### Ausblick

Weil ich von der Wirksamkeit der Manuellen Narbentherapie überzeugt bin, möchte ich diese Therapieform möglichst vielen Physiotherapeuten zugänglich machen. Mein Ziel für die

Zukunft ist eine wissenschaftliche Dokumentation, Auswertung und Veröffentlichung der empirischen Ergebnisse und die Untersuchung der weiterlaufenden Wirkung auf die Physiologie des Bewegungssystems. Für das Erstellen von Statistiken zwecks Auswertbarkeit der Therapieergebnisse strebe ich eine engere Zusammenarbeit mit anderen Physiotherapeuten an.

### Literatur

- Brügger, A. (1971). Das sternale Syndrom. Huber Wien.  
Melzack, R. (1978). Das Rätsel des Schmerzes. Hippokrates Stuttgart.  
Henne-Bruns, Dürig, Kremer (2003). Chirurgie, MLP Duale Reihe. Thieme Stuttgart.  
Das Wörterbuch medizinischer Fachausdrücke (1989). Dudenverlag Mannheim.  
Van den Berg, F. (1999). Angewandte Physiologie. Thieme Stuttgart.  
Wolf, U. (2001). Angewandte Manuelle Therapie. Urban & Fischer München, Jena.  
Wahrig, G. (1997). Deutsches Wörterbuch. Bertelsmann-Lexikon-Verlag München.  
Paoletti, S. (1998). Faszien. Urban & Fischer München.  
Schwinn, P. (1998). Faszien und Membrantechnik. Urban & Fischer München, Jena.

### ■ Korrespondenzadresse:

David Boeger  
Gottfried-Keller-Straße 1  
CH-8590 Romanshorn  
[www.narbentherapie.com](http://www.narbentherapie.com)